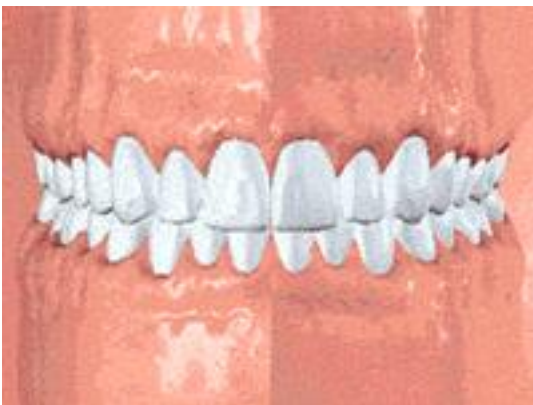

Parodontitis

Parodontologie: Gesundes Zahnfleisch für gesunde Zähne



Parodontologie: Gesundes Zahnfleisch für gesunde Zähne

Die Parodontologie beschäftigt sich mit Diagnose und Therapie der Erkrankungen des Zahnhalteapparates. Darunter versteht man die als Parodontitis oder Parodontose bezeichneten entzündlichen oder degenerativen Veränderungen von Zahnfleisch und zahntragendem Kieferknochen, die unbehandelt zu vorzeitigem Zahnverlust führen können. Der Spezialist für die Behandlung dieser Krankheiten wird als Parodontologe bezeichnet. Parodontitis (Parodontose), die gefürchtete Erkrankung des Zahnhalteapparates, der heute mehr Zähne zum Opfer fallen als der Karies, ist eine echte Volkskrankheit: Etwa 30 % der Bevölkerung sind betroffen, die Behandlungs- und Folgekosten gehen landesweit in die Milliarden. Die Betroffenen leiden oft stark unter Mundgeruch, ästhetischen Beeinträchtigungen durch Zahnfleischrückgang und sich verschiebenden Zähnen. Ausserdem gilt heute als gesichert, dass eine unbehandelte Parodontitis auch schwere Allgemeinerkrankungen wie Herzinfarkt, Schlaganfall oder Diabetes begünstigen kann.

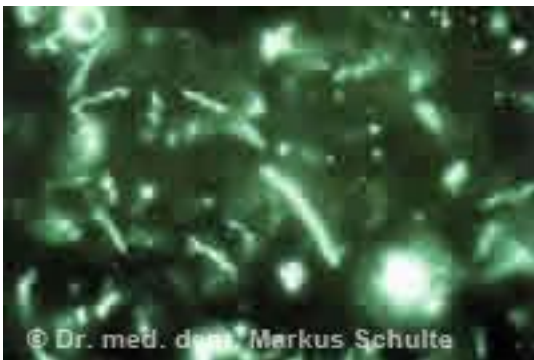Einführung

Die Parodontose / Parodontitis ist eine heimtückische Erkrankung, die oft über lange Zeit schmerzlos und deshalb unbemerkt verläuft. Je früher man sie erkennt und behandelt, umso besser sind die Chancen einer Heilung. Unsere Praxis ist auf die Behandlung von Parodontalerkrankungen spezialisiert. Dr. Schulte hat in seiner beruflichen Laufbahn mit namhaften Parodontologen zusammengearbeitet und ist stets bemüht, den neuesten Stand der Forschung in die tägliche Praxis umzusetzen. So können wir unseren Patienten das gesamte Spektrum der modernen Parodontaldiagnostik und -therapie anbieten:

- Prophylaxe und Dentalhygiene mit qualifiziertem Fachpersonal
- Bakteriologische und genetische Tests zur Parodontitis-Diagnostik
- Schonende photodynamische Laserbehandlung (PDT) zur wirksamen Dekontamination der Zahnfleischtaschen
- Konservative Therapie mit Deep Scaling (Tiefenreinigung der Taschen)
- „Full-Mouth-Desinfection“ mit gezieltem Antibiotika-Einsatz
- Chirurgische Parodontal-Therapie mit GBR/GTR-Technik und Emdogain® zur Knochenregeneration
- Behandlung der Periimplantitis (Knochenentzündung um Implantate)
- Chirurgische Behandlung von Zahnfleischrezessionen (Zahnfleischrückgang) und Gummy Smile sowie weitere ästhetische Korrekturen des Zahnfleisches

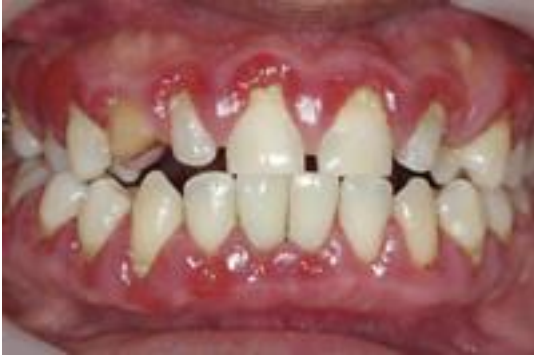Zahnfleisch-Probleme: Von der Gingivitis zur Parodontitis

Einleitung



Bakterien aus einer Zahnfleisch-Tasche unter dem Mikroskop

Eine Zahnfleisch-Entzündung wird auch als Gingivitis bezeichnet. Es handelt sich um sehr häufig auftretende Entzündungen, die meistens harmlos sind. Allerdings kann sich hinter einem scheinbar harmlosen Zahnfleisch-Problem auch der Beginn einer Parodontitis verstecken. Deshalb sollte man den Zahnarzt konsultieren, wenn eine Zahnfleisch-Entzündung nicht innert weniger Tage abheilt.



Ein häufiges Problem: Zahnfleisch-Entzündung (Gingivitis)

Unsere Mundhöhle ist normalerweise von ca. 500 verschiedenen Bakterienstämmen besiedelt, die in kleinen Konzentrationen von unserem Immunsystem problemlos in Schach gehalten werden. Wird nun die Mundhygiene vernachlässigt, so bilden sich klebrige Zahnbeläge (Plaques), in denen sich die Bakterien massenhaft vermehren können. Durch Bakteriengiftstoffe (Toxine) kommt es dann zur Zahnfleischentzündung (Gingivitis), die sich meist durch eine verstärkte Blutungsneigung des Zahnfleisches beim Zähneputzen bemerkbar macht.

Die wichtigsten Anzeichen für Gingivitis

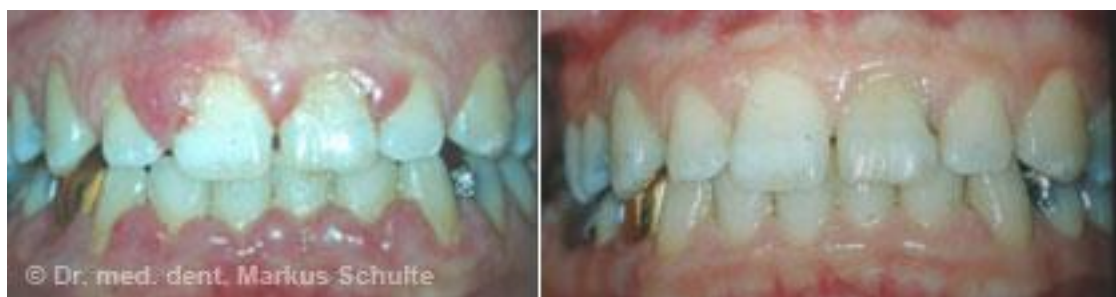- Zahnfleisch blutet beim Zähneputzen oder beim Biss z.B. in einem Apfel
- Geröteter schmerzempfindlicher Zahnfleisch-Rand
- Leichte Schwellung am Zahnfleisch-Rand
- Mundgeruch

Faktoren, die Gingivitis (Zahnfleisch-Entzündung) begünstigen, sind:

- Unzureichende Mundhygiene, bakterielle Beläge (Plaques) und Zahnstein
- Schlecht angepasste, überstehende Kronen- oder Füllungsrande
- Schlupfwinkel durch schief- oder zu eng stehende Zähne
- Hormonelle Umstellungen: Schwangerschaft, Pubertät, Wechseljahre
- Allgemeinerkrankungen wie Diabetes, Leukämie, Störungen des Immunsystems
- Schleimhauterkrankungen wie z.B. Lichen planus der Mundschleimhaut
- Bestimmte Medikamente, wie z.B.
 - Blutdrucksenker wie Nifedipin, Amlodipin, Verapamil und Diltiazem (Kalziumantagonisten)
 - Hydantoin (Antiepileptikum)
 - Immunsuppressiva wie Cyclosporin (Sandimmun), unterdrückt das normale Immunsystem und muss z.B. nach Nierentransplantation oder anderen Organ-Transplantationen lebenslang eingenommen werden.

Eine Sonderform der Gingivitis ist die Gingiva-Hyperplasie, die durch Zahnfleisch-Wucherungen gekennzeichnet ist. Die Gingiva-Hyperplasie wird oft durch die oben

genannten Medikamente ausgelöst, meistens wird das Problem aber durch eine nicht optimale Mundhygiene sowie manchmal auch durch eine genetische Veranlagung verschärft.

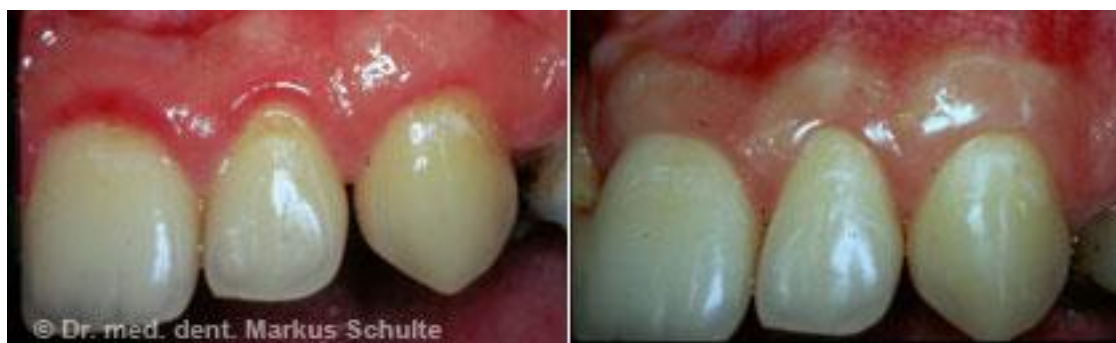

Gingiva-

Hyperplasie bei 33-jährigem Epilepsie-Patienten. Die gegen die Epilepsie eingenommenen Medikamente (Antiepileptika) können als Nebenwirkung Wucherungen des Zahnfleisches bewirken. Das rechte Bild zeigt die entzündungsfreie Situation nach Abtragung des überschüssigen Gewebes mit dem Laser und Optimierung der Mundhygiene

Behandlung der Gingivitis

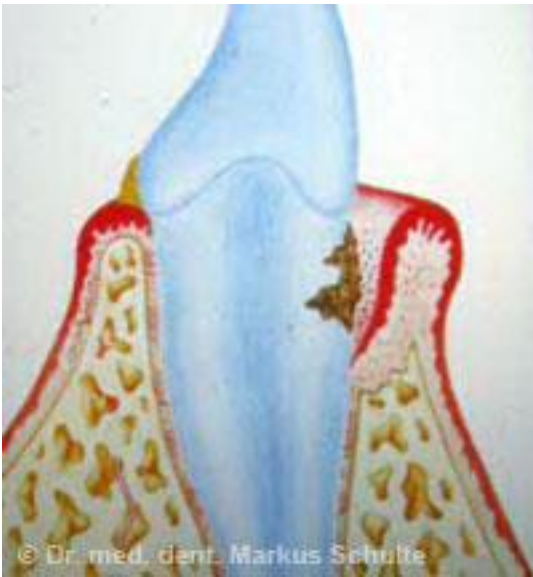Die Gingivitis ist, wie bereits ausgeführt wurde, ein häufiges und anfangs meist harmloses Zahnfleisch-Problem. Bei rechtzeitiger Behandlung heilt die Zahnfleisch-Entzündung ohne Spätfolgen ab. Die Behandlung besteht in der konsequenten Beseitigung der Ursachen: Entfernung von Zahnstein und Zahnbelägen und Instruktion des Patienten durch die [Dentalhygienikerin](#). Schlecht passende, überstehende Kronen und Füllungen sollten ausgetauscht, Zahnfehlstellungen durch eine kieferorthopädische Behandlung korrigiert werden. Wenn gewisse Medikamente an der Gingivitis beteiligt sind, kann manchmal in Zusammenarbeit mit dem behandelnden Arzt durch Umstellung der verwendeten Präparate Abhilfe geschaffen werden.



Gingivitis vor und nach Behandlung durch Optimierung der Hygiene: Vollständige Rückbildung der Entzündungs-Symptome

Wenn die Gingivitis nicht behandelt wird und die Entzündung über längere Zeit besteht, dringen die Bakterien unter das Zahnfleisch vor und greifen dort die Gewebe an. Durch die Bildung von Zahnfleisch-Taschen kann die Gingivitis in die gefürchtete Parodontitis übergehen.

Was bedeutet Parodontitis oder Parodontose?

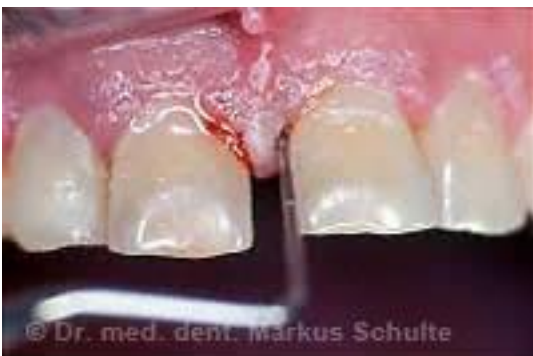

Parodontitis mit Taschenbildung, Knochenschwund und Zahnstein unter dem Zahnfleisch

Parodontitis (oft auch populär als Parodontose oder fälschlich als Paradontose, Parodontose oder Parodontose bezeichnet) ist eine zumeist chronische, schmerzlos verlaufende, bakterielle Infektion des als Parodont bezeichneten Zahn-Halteapparates (Zahnfleisch, Wurzelhaut, zahntragender Knochen).

Im vorigen Kapitel wurde der Zusammenhang zwischen bakteriellen Zahnbelägen und Zahnfleisch-Entzündung (Gingivitis) aufgezeigt. Bei länger bestehender Gingivitis greift die Entzündung vom Zahnfleisch auf den die Zahnwurzel tragenden Kieferknochen über und beginnt, diesen abzubauen.

Es bilden sich zunächst Zahnfleisch-Taschen, in denen sich die Bakterien ungestört vermehren können, da sie dort mit der Zahnbürste nicht mehr entfernt werden können. Durch fortschreitenden Abbau des Kieferknochens werden diese Taschen immer tiefer und Zahnstein, der sich unter dem Zahnfleisch bildet, verstärkt noch diese Tendenz. Dabei nimmt mit zunehmender Tiefe der Taschen die Anzahl der besonders aggressiven Bakterien zu, die gänzlich ohne Sauerstoff leben können (Anaerobier). Ohne Behandlung führt die Parodontose schliesslich zur Lockerung und zum Verlust der befallenen Zähne.



Zahnfleisch-Taschen sind ein Anzeichen für Parodontitis

Das Tückische an der Parodontitis ist, dass sie als chronische Entzündung keine Schmerzen verursacht und deshalb von den Patienten nicht selten erst bemerkt wird, wenn der Knochenabbau schon so weit fortgeschritten ist, dass die befallenen Zähne locker werden. Dabei ist eine rechtzeitige Diagnose extrem wichtig, denn im frühen Stadium sind die Aussichten auf Heilung bei den heute zur Verfügung stehenden Behandlungsmöglichkeiten sehr gut.

Normalerweise ist die Parodontitis eine Erkrankung des Erwachsenenalters ab ca. 30 Jahren. Eine bei **Jugendlichen** zwischen 10 und 20 Jahren auftretende spezielle Form der Parodontitis wird als **juvenile Parodontitis** bezeichnet. Mit dem Bakterien-Test kann bei den betroffenen Jugendlichen eine besonders aggressive Bakterienart nachgewiesen werden. Die juvenile Parodontitis macht weniger als 1% aller Parodontitis-Fälle aus und ist die einzige Form der Parodontalerkrankung, deren Behandlungskosten von der gesetzlichen Krankenversicherung übernommen werden.

Welche Risikofaktoren begünstigen das Entstehen der Parodontose?

Unzureichende Mundhygiene

Der weitaus grösste Teil der Parodontalerkrankungen liegt hier begründet. Bakterielle Zahnbeläge führen zur Gingivitis, die sich dann zur Parodontitis ausweitet. Vor allem, wenn noch weitere Risikofaktoren hinzukommen, spielt die Mundhygiene häufig die ausschlaggebende Rolle.

Rauchen

Erst seit einigen Jahren weiss man, dass starke Raucher (10 oder mehr Zigaretten am Tag) ein markant höheres Risiko haben, an Parodontitis zu erkranken als Nichtraucher. Auch schreitet die Krankheit bei ihnen häufig schneller voran und spricht schlechter auf die Behandlung an. Raucher, die an Parodontitis erkranken, sollten daher unbedingt das Rauchen aufgeben.

Genetische Veranlagung

Schon lange ist bekannt, dass bestimmte Menschen trotz guter Mundhygiene an schweren, fortschreitenden Parodontalerkrankungen leiden, während andere selbst bei massiven Bakterienkonzentrationen im Mund gesund bleiben. Dieses Phänomen blieb lange rätselhaft. Heute wissen wir, dass etwa 30% der Bevölkerung eine Veranlagung zur Parodontitis in der genetischen Substanz verankert hat. Mit dem Paro-Gen-Test® können wir diesen sogenannten IL-1 Genotyp heute mit einem einfachen Abstrich feststellen.

Stress

Viele Studien zeigen einen Zusammenhang zwischen Parodontitis und Stress, der wohl auf die stressbedingte Schwächung des Immunsystems zurückzuführen ist.

Schwangerschaft

Die in der Schwangerschaft ausgeschütteten Hormone bewirken eine ausgeprägte Tendenz zur Gingivitis und Parodontitis. Schwangere sollten daher besonders konsequent die tägliche Mundhygiene beachten, um Schäden vorzubeugen.

Allgemeinerkrankung

Hier ist vor allem ein mit hohem oder stark schwankendem Blutzuckerspiegel einhergehender unbehandelter oder schlecht eingestellter [Diabetes](#) zu nennen, der als Risikofaktor zu Buche schlägt: Diabetiker haben ein dreifach höheres Risiko, eine Parodontitis zu entwickeln, die auch meist schwerer verläuft und schlechter auf die Behandlung anspricht.

Eine Rolle spielen aber auch bestimmte Formen der rheumatoiden Arthritis (Rheuma) und andere Krankheiten des rheumatischen Formenkreises, sowie angeborene oder erworbene Schwächen des Immunsystems (z.B. AIDS).

Medikamente

Wirkstoffe, die das Immunsystem schwächen (Immunsuppressiva) können Parodontose begünstigen, da sie die Abwehr der Krankheitserreger behindern.

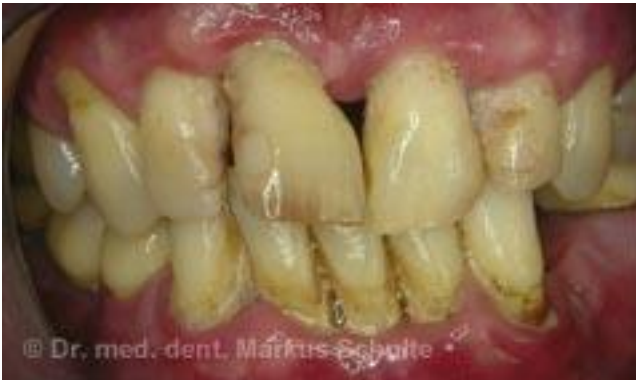Erhöhung des relativen Risikos für eine Parodontalerkrankung bei Zusammentreffen mehrerer Risikofaktoren								
Risikofaktor	0 RF	1 RF	2 RF		3 RF		4 RF	
Interleukin 1 positiv	-	+	+	+	+	+	+	+
Pathogene Bakterien	-	-	+	-	-	+	-	+
Starker Raucher	-	-	-	+	-	+	+	+
Schlechte Mundhygiene	-	-	-	-	+	-	+	+
Faktor, um den sich die Chance erhöht, an Parodontitis zu erkranken	1,0	2,7	Ca. 7-15		Ca. 15-20		>20	

Das gleichzeitige Vorliegen mehrerer Risikofaktoren führt zu einem starken Anstieg der Erkrankungswahrscheinlichkeit.

Welche Folgen kann Parodontitis haben?

Hier müssen wir unterscheiden zwischen den Folgen für das Kauorgan und Auswirkungen auf den Gesamtorganismus.

1. Folgen für das Kauorgan



43-jähriger Patient mit fortgeschrittener aggressiver Parodontitis. Die Schneidezähne sind bereits stark gelockert.

Der Zahnfleischrückgang bringt zunächst durch „zu lange Zähne“ ästhetische Probleme mit sich, freiliegende Zahnhäse und Wurzelanteile neigen zu Sensibilität und Karies. Im fortgeschrittenen Stadium kommt es zu **Zahnlockerung und -wanderung, später zu Zahnverlust**. Die prothetische Versorgung ist dann oft problematisch, weil die verbleibenden Zähne nicht belastbar sind und nicht als Brückenpfeiler in Frage kommen. Eine [Implantatbehandlung](#) ist dann meist die einzige Möglichkeit, die volle Kaufunktion zu erhalten. Viele Parodontitis-Patienten leiden auch an starkem [Mundgeruch](#).

2. Auswirkungen auf den Organismus

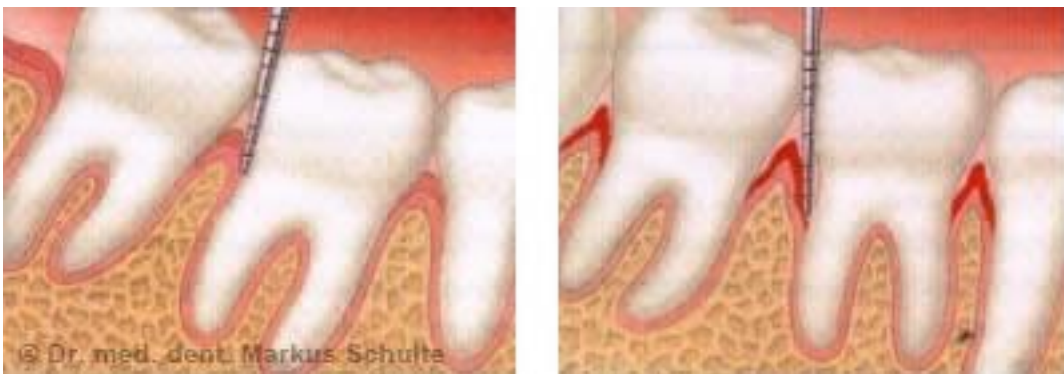Aufsehen erregt haben neueste gesicherte Forschungsergebnisse, nach denen an Parodontitis erkrankte Personen ein zwei- bis dreifach höheres Risiko haben, einen **Herzinfarkt** oder **Schlaganfall** zu erleiden oder an **Diabetes** zu erkranken. Als Ursache gilt eine Ausschwemmung der in den Zahnfleischtaschen angesiedelten Bakterien in die Blutbahn. Erwiesen ist ebenfalls, dass schwangere Frauen mit fortgeschrittener Parodontitis ein achtfach höheres Risiko einer **Früh- oder Fehlgeburt** haben. Die Parodontitis kann also nicht nur die Mundgesundheit gefährden, sondern **schwere Folgen für die allgemeine Gesundheit** nach sich ziehen.

Diagnose: Wie kann man Parodontitis erkennen?

Einleitung

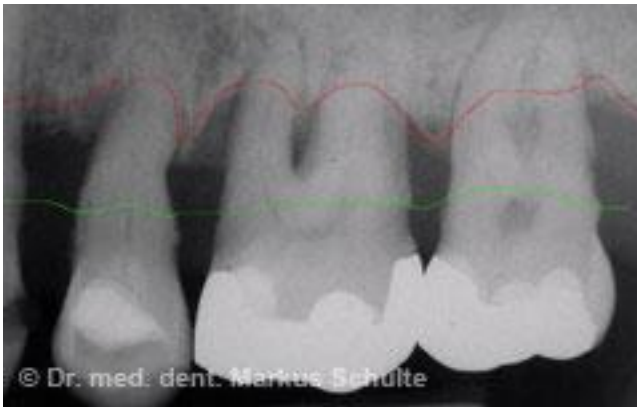
Die Früherkennung der Parodontose ist wichtig für den Heilungserfolg. Da die Erkrankung meist chronisch und schmerzlos verläuft, sind die Frühsymptome oftmals nicht sehr charakteristisch. Ein wichtiges Alarmsignal kann **Zahnfleischbluten** – beim Zähneputzen oder z.B. beim Biss in einen Apfel – sein, das häufig auf eine Gingivitis hindeutet. Rötung und Schwellung des Zahnfleisches, sowie **Mundgeruch** können ebenfalls wichtige Hinweise sein. Kommt es zur Lockerung oder Wanderung von Zähnen, so ist die Parodontitis meist schon weit fortgeschritten.

Die eigentliche **Diagnose** der Parodontalerkrankungen kann aber nur beim Zahnarzt erfolgen. Die Methoden der Wahl sind das Vermessen der Zahnfleisch-Taschen und die Röntgen-Aufnahme. Bei der **Taschenmessung** wird eine kalibrierte Mess-Sonde an sechs verschiedenen Stellen um jeden Zahn herum in die Zahnfleischfurchung eingeführt. Beim gesunden Zahnfleisch beträgt die Eindringtiefe 1-2mm. Werte über 4 mm können auf eine Parodontalerkrankung hinweisen.



Messung der Zahnfleischtaschen – links gesundes Zahnfleisch, rechts Taschenbildung

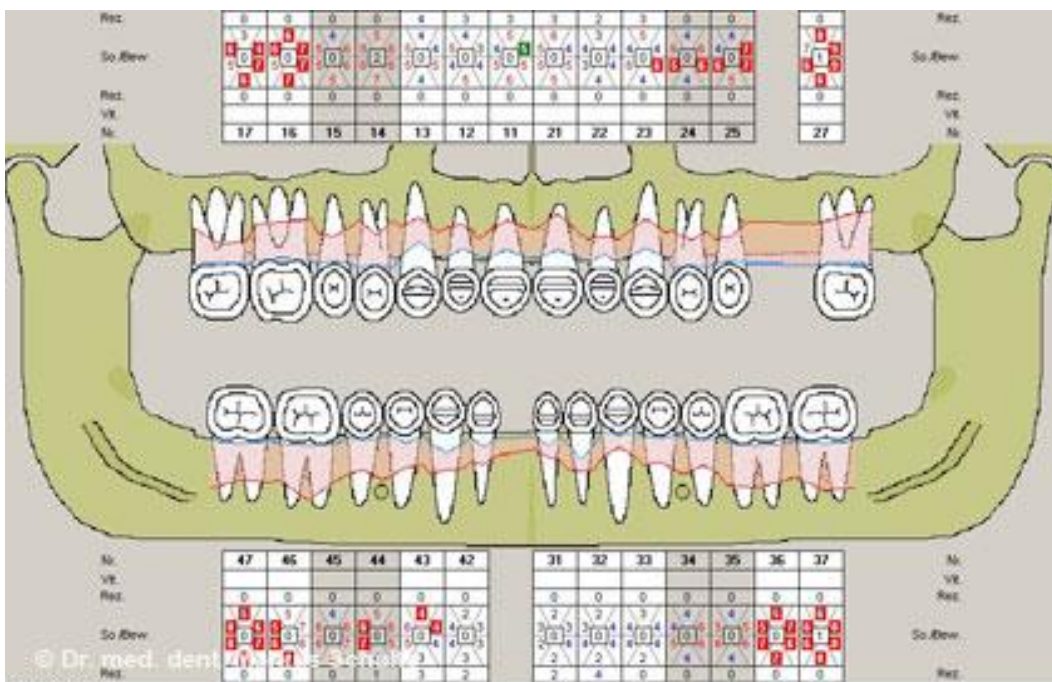
Diese praktisch schmerzlose Messung ist die sicherste Methode, um Parodontitis / Parodontose zu erkennen. Aus diesem Grund führen wir die Taschenmessung bei jedem erwachsenen Patienten routinemässig einmal jährlich im Rahmen der Dentalhygiene durch. Wichtig ist auch die Röntgen-Kontrolle der Kiefer, denn das Röntgenbild erlaubt eine Beurteilung des Knochenverlaufs und zeigt, wo der Knochen bereits verloren gegangen ist.



Schwere Parodontitis im Röntgenbild. Die grüne Linie zeigt das normale Knocheniveau beim Gesunden, die rote den aktuellen Knochenverlauf

Der Parodontalbefund, der bei Verdacht auf Parodontitis erhoben wird, umfasst weiterhin folgende Kriterien:

- Ausfluss aus Zahnfleisch-Taschen (Eiter)
- Zahnfleisch-Rückgang bzw. Rezession
- Zahnstein und Beläge über und unter dem Zahnfleisch
- Befall der Wurzel-Teilungsstellen bei mehrwurzigen Zähnen (sog. Furkations-Ostitis)
- Erfassung eines Index-Wertes, der die parodontale Gesundheit misst, wie z.B.
 - BOP (Bleeding on Probing). Der gebräuchliche BOP-Index gibt den Prozentwert der Zahnfleischtaschen an, die beim Sondieren bluten.
 - PSI (Periodontal Screening Index)
 - PBI (Papillen-Blutungsindex)
 - PI (Plaque Index)
- Zahnlockerung
- Mundgeruch



Vollständiger Parodontal-Befund eines Parodontitis-Patienten

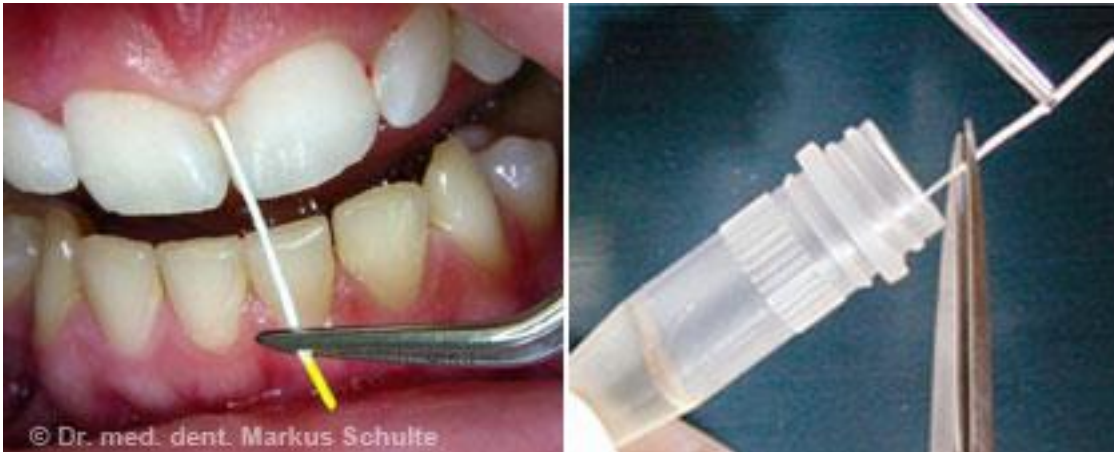Gen-Test

Warum gibt es Patienten, die trotz guter Mundhygiene an Parodontitis erkranken, und andere, deren Parodont (Zahnhalteapparat) auch massiven Ansammlungen von Zahnstein und Plaque standhaft widersteht? Wieso treten Parodontalerkrankungen familiär gehäuft auf? Ist Parodontose vererblich?

Heute weiss die Wissenschaft endlich eine erste Antwort auf diese Fragen: Etwa 30% der Bevölkerung sind genetisch vorbelastet. Bei ihnen wird im Entzündungsfall verstärkt ein sogenannter Entzündungsmediator namens Interleukin-1 gebildet, der die Entzündung verstärkt und so den parodontalen Abbau begünstigt. Damit besteht erblich ein stark erhöhtes Risiko, an Parodontitis zu erkranken. Mit dem IL-1-Genotyp-Test (ein schmerzloser Abstrich im Munde genügt) können wir diese Personen jetzt mühelos identifizieren. Dies kann in vielen Fällen hilfreich sein, um diese besonders anfälligen Risikopatienten speziell engmaschig kontrollieren zu können. Für alle Patienten, die erblich eine Veranlagung zur Parodontitis aufweisen, ist eine perfekte Mundhygiene besonders wichtig und weitere Risikofaktoren, besonders das Rauchen, sollten um jeden Preis vermieden werden. Weitere Informationen zum [Paro-Genest](#).

Bakterien-Test

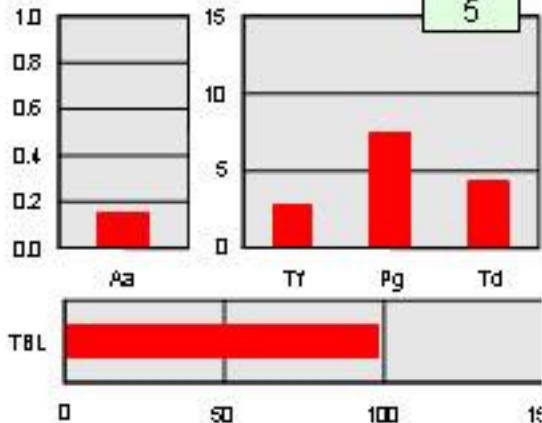
Die für die Parodontalerkrankungen verantwortlichen Bakterien-Arten sind mittlerweile bestens bekannt. Allerdings hat jeder Parodontitis-Patient ein individuelles Keimspektrum, in dem bestimmte Bakterien vorherrschen und andere weniger stark vertreten sind.



Eine Bakterien-Probe wird entnommen, indem eine sterile Papierspitze in die Zahnfleisch-Tasche eingeführt wird. Unten das Ergebnis aus dem Labor

tooth: MT4

marker	n	ML	status
Aa	0.155	0.2%	★★
Tf	2.71	2.8%	★
Pg	7.48	7.6%	★
Td	4.27	4.3%	★★
TBL	98.54	-	★★
TML		15%	



Status

No* = number germ contact for a periodontitis or result negative

* = germ count high

** = fairly high germ count only 1 dental site out of 10 is so bad.

*** = fairly high germ count only 1 dental site out of 20 is so bad.

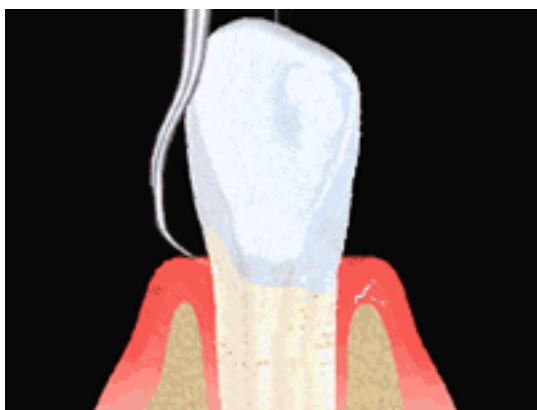Es ist heute wissenschaftlich erwiesen, dass der gezielte Einsatz von Antibiotika bei der Behandlung der Parodontitis die Aussicht auf Heilung erheblich verbessert. Daher kann es sinnvoll sein, mit einem bakteriologischen Abstrich das Keimspektrum des Patienten zu bestimmen. Mit sterilen Papierspitzen werden Proben aus den tiefen Zahnfleischtaschen entnommen und an ein spezialisiertes Labor gesandt. Bereits nach wenigen Tagen erhalten wir eine detaillierte Analyse über Anzahl und Art der Bakterien-Flora, die die Zahnfleischtaschen besiedelt. Nun können wir gezielt ein Antibiotikum auswählen, das besonders wirksam gegen die im Test festgestellten Keime ist. Da die üblicherweise verordnete Antibiotika-Kombination (Amoxicillin und Metronidazol) gegen alle gängigen Parodontitis-Keime gut wirksam ist, wird der Bakterientest vor allem dann durchgeführt, wenn der Behandlungserfolg ausbleibt oder ein Rezidiv (Rückfall) eintritt.

Therapie: Parodontitis ist heilbar!

Konservative (nicht-chirurgische) Therapie

Die Initialtherapie ist die erste Phase der Behandlung der Parodontitis. Sie zielt darauf ab, die äusseren Ursachen der Parodontalerkrankung zu beseitigen und dadurch die Voraussetzung für eine Heilung zu schaffen.

- Entfernung von Zahnstein und Plaque durch die Dentalhygienikerin
- Tiefenreinigung der Zahnwurzeln und Taschen (Deep Scaling)
- Individuelle Mundhygiene-Instruktion des Patienten
- Austauschen überstehender, schlecht passender Kronen, Füllungen usw.
- Ausschaltung weiterer Risikofaktoren (z.B. Rauchen)

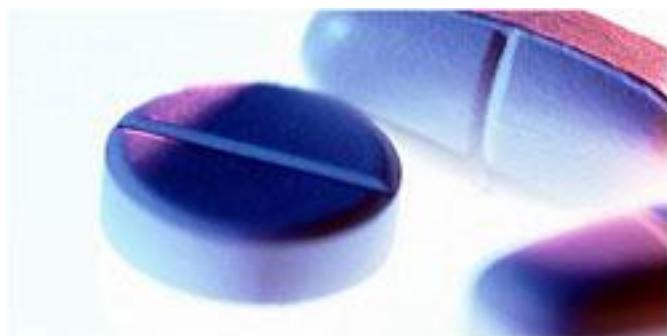

Ausschaben der Zahnfleischtaschen mit der Curette beim Deep Scaling (Curettagung)

Zunächst erfolgt eine gründliche Hygienesitzung bei der Dentalhygienikerin. Genauso wichtig wie die gründliche Reinigung der Zahnoberflächen von Zahnstein und bakteriellen Belägen ist die Schulung des Patienten. Dieser wird individuell in der für ihn geeigneten **Mundhygiene-Technik** eingewiesen. Die Bedeutung dieser eigentlich banalen Zahnhygiene-Massnahmen ist enorm. Schlechte oder unzureichende Mundhygiene ist der Hauptrisikofaktor für das Entstehen der Parodontitis und jede Behandlung dieser Krankheit muss scheitern, wenn die tägliche Mundhygiene nicht gewissenhaft eingehalten wird.

Wenn tiefe Taschen festgestellt werden, besteht der nächste Behandlungsschritt meist im sogenannten Deep Scaling, d.h. ein gründliches Ausschaben der unter dem Zahnfleischniveau gelegenen Taschen und Wurzeloberflächen. Das Deep Scaling wird von der spezialisierten Dentalhygienikerin in örtlicher Betäubung (Lokalanästhesie) schmerzfrei durchgeführt. Dabei werden die infizierten und mit Zahnstein und Konkrementen belegten Wurzeloberflächen unter dem Zahnfleisch sorgfältig geglättet (Root Planing). Dazu werden grazile Hand-Küretten und Ultraschall-Instrumente eingesetzt. Gleichzeitig wird mit der Kürette auch das Entzündungsgewebe aus den Taschen entfernt (Kürettage). Das Deep Scaling kann mit einer Antibiotika-Therapie und einer PDT-Laser-Behandlung kombiniert werden.

Antibiotika gegen Parodontitis



Dieser neue Ansatz zur Bekämpfung der Zahnbetterkrankungen hat in den letzten Jahren an Bedeutung gewonnen. Man weiss heute, dass es einige genau bekannte und definierte Bakterienarten sind, die zur Parodontitis führen. Diese in den Zahnfleisch-Taschen angesiedelten Keime können wir auch mit einem speziell dafür entwickelten Bakterien-Test identifizieren. Da die Keimflora in den infizierten Taschen aber recht konstant aus den

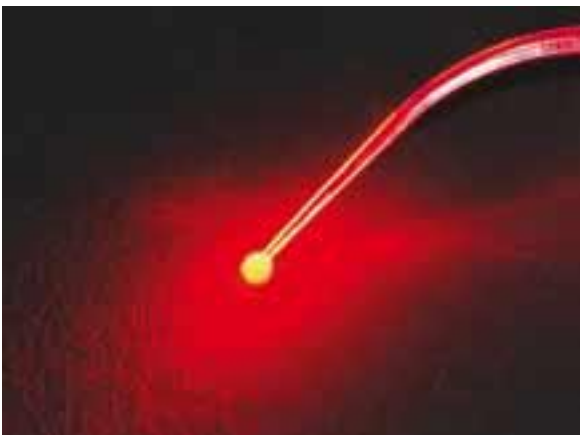
gleichen Bakterienarten besteht, bringt dieser bakteriologische Test nicht unbedingt neue Erkenntnisse und ist daher in vielen Fällen verzichtbar.

Die Antibiotika (meist handelt es sich um Amoxicillin und Metronidazol oder Doxycyclin) werden als **Tabletten** über einen Zeitraum von 1-2 Wochen eingenommen oder **lokal als Gel** in die befallenen Taschen eingebracht. Allerdings ist die Antibiotika-Behandlung nur dann wirksam, wenn sie mit einer konservativen oder chirurgischen Therapie kombiniert wird, die Tasche also mechanisch von Zahnstein und bakteriellen Belägen befreit wird. Für die Lokalbehandlung der Taschen werden auch Antiseptika wie Chlorhexidin verwendet, die desinfizierende Eigenschaften haben.

Bei der sogenannten **Full-Mouth-Desinfection** (FMD, Desinfektion des ganzen Mundes) versucht man, in möglichst kurzer Zeit (1-2 Tage) alle befallenen Zähne zu behandeln. Wenn nämlich zuviel Zeit zwischen den einzelnen Behandlungssitzungen vergeht, besteht die Gefahr, dass die Bakterien aus den noch unbehandelten Taschen die bereits behandelten Taschen wieder besiedeln. Bei der FMD wird besonderer Wert auf die Desinfektion und Reinigung aller potentiell besiedelten Gewebe, einschliesslich der Zunge gelegt, da die Zunge ein grosses Bakterienreservoir darstellt.

Neueste Studien signalisieren eine **hohe Erfolgsquote** bei Parodontalerkrankungen, die gleichzeitig antibiotisch und mittels lokaler Massnahmen (z.B. Deep Scaling, ggf. kombiniert mit PDT-Laserbehandlung) therapiert werden. In vielen Fällen kommt es zu einer dauerhaften Elimination der aggressiven Parodontitiseime und somit zu einer Ausheilung von Zahnfleisch und Parodont (Zahnhalteapparat).

Photodynamische Laser-Parodontalbehandlung (PDT)



Laser-Parodontalbehandlung: Schonend, schmerzlos und effektiv

Ein vielversprechender neuer Ansatz zur Bekämpfung der Parodontitis ist die antibakterielle photodynamische Therapie (PDT oder aPDT), die auch als Photodynamisch-Antimikrobielle Chemotherapie (PACT) bezeichnet wird. Ein spezieller **lichtempfindlicher Farbstoff** wird in die zu behandelnden Zahnfleischtaschen appliziert und mit einem **Laser** bestrahlt, dessen Wellenlänge (635 nm) optimal auf den Farbstoff abgestimmt ist. Die Energie des Laserlichts wird vom Farbstoff absorbiert und der energetisch angeregte Farbstoff gibt seine Energie an Sauerstoffatome weiter, die dadurch in den aktiven **Singulett-Zustand** umgewandelt werden. **Singulett-Sauerstoff zerstört**

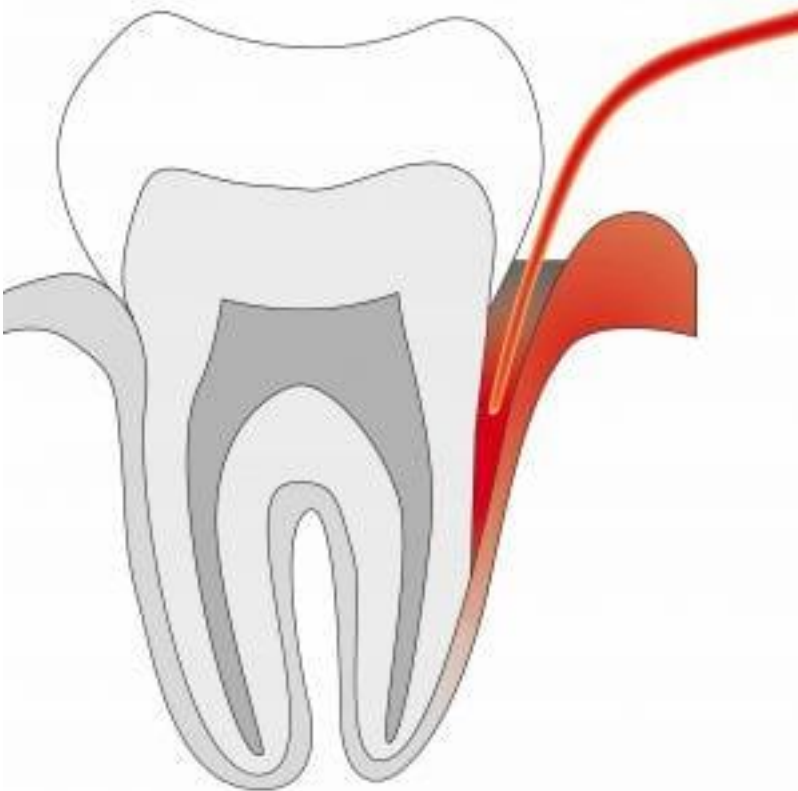die Zellwände der Bakterien und tötet sie damit ab. Dabei bleiben die gesunden Zellen des Parodontalgewebes unversehrt. Mit dieser völlig schmerzlosen Methode ist es möglich, in wenigen Minuten bis zu 99% der in den Taschen vorhandenen Keime abzutöten. Für eine nachhaltige Wirkung sollte die PDT erst nach mechanischer Reinigung der Parodontaltaschen zum Einsatz kommen. Sie wird daher im Anschluss an das „Deep Scaling“ (Tiefenreinigung) angewendet, bei dem der unter dem Zahnfleisch befindliche (subgingivale) Zahnstein und die bakterienhaltigen Konkremente entfernt werden. Die PDT kann auch problemlos mit der Gabe von Antibiotika kombiniert werden.

Die Vorteile der Photodynamischen Laser-Therapie (PDT/PACT):

- Nicht-invasive schmerzlose und zeitsparende Methode, keine Betäubung erforderlich
- Sichere Abtötung der Parodontitis-Keime
- Keine Schäden am gesunden Gewebe
- Keine mögliche Resistenzbildung der Bakterien wie bei Antibiotika
- Weniger Antibiotika-Einsatz erforderlich
- Macht chirurgische Behandlungen in vielen Fällen überflüssig
- Kostengünstig im Vergleich zu chirurgischen Verfahren
- Keine Nebenwirkungen



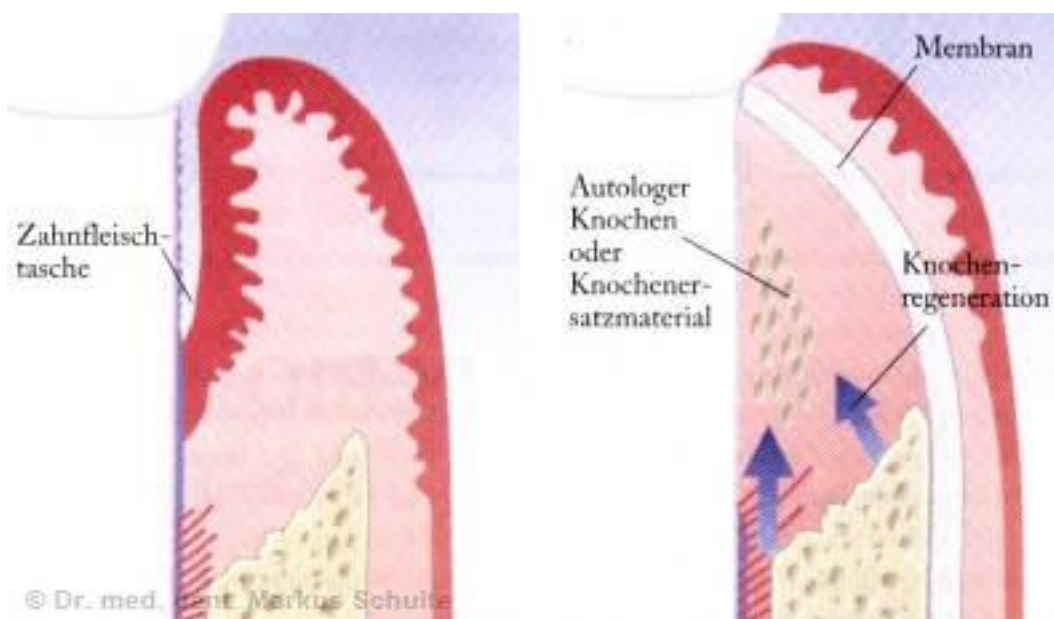
Der PACT-Softlaser ist mit seiner Wellenlänge perfekt auf den verwendeten Farbstoff abgestimmt und ermöglicht so eine optimale Energieabgabe.



Die flexible Lasersonde lässt sich problemlos in die Zahnfleischtaschen einführen und überträgt den Laserstrahl in die Tiefe.

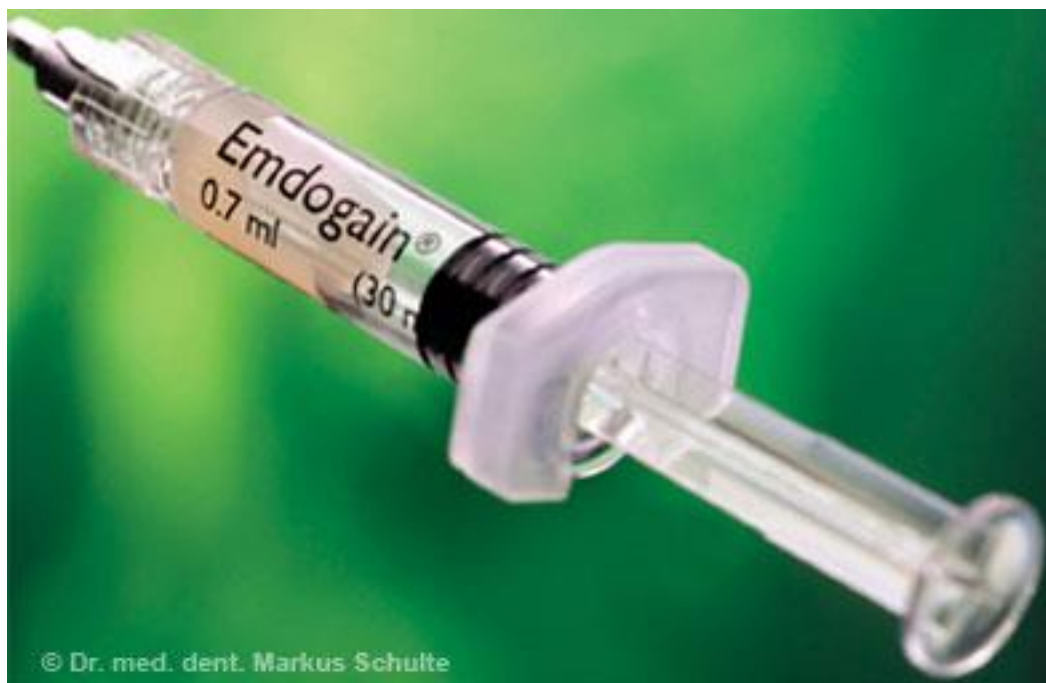Wir freuen uns, unseren Parodontitis-Patienten diese innovative Therapie anbieten zu können. Mit dem PACT-Laser haben wir einen Diodenlaser der neuesten Generation zur Verfügung, dessen Wellenlänge speziell auf den verwendeten Farbstoff abgestimmt ist und der somit eine optimale Wirksamkeit garantiert.

Chirurgische Parodontaltherapie



Zahnfleischtaschenbildung (links) und Zustand nach chirurgischem Eingriff mit Knochenaufbau (rechts)

Im vorigen Abschnitt haben wir die Möglichkeiten der konservativen Parodontitis-Behandlung ohne Operation erläutert. Diese ist heute in vielen Fällen so erfolgreich, dass der Griff zum Skalpell nicht mehr erforderlich ist und das vom Patienten gefürchtete „Aufschneiden“ des Zahnfleisches entfällt. Aus diesem Grund wird die Parodontose heute in jedem Fall zunächst konservativ behandelt. Nach 1-3 Monaten erfolgt dann eine erneute Untersuchung (Reevaluation), um den Erfolg der bisherigen Behandlung zu dokumentieren. Nur wenn nach Anwendung aller konservativen Behandlungsmethoden immer noch tiefe Zahnfleischtaschen festgestellt werden, muss die operative Therapie erwogen werden. Ziel der chirurgischen Eingriffe ist die Wurzelglättung und Curettage unter Sicht sowie die Beseitigung von Bakterien-schlupfwinkeln (auch mit Laser-Unterstützung) und tiefen Zahnfleisch- und Knochentaschen. Mit modernen regenerativen Techniken wie GBR (Guided Bone Regeneration) bzw. GTR (Guided Tissue Regeneration) ist es erstmals möglich, nicht nur die Parodontitis zu stoppen, sondern in manchen Fällen auch verloren gegangenen Knochen wieder aufzubauen und somit dem Knochenschwund aktiv entgegenzuwirken.



Emdogain: Wachstumsfaktoren für die parodontale Regeneration

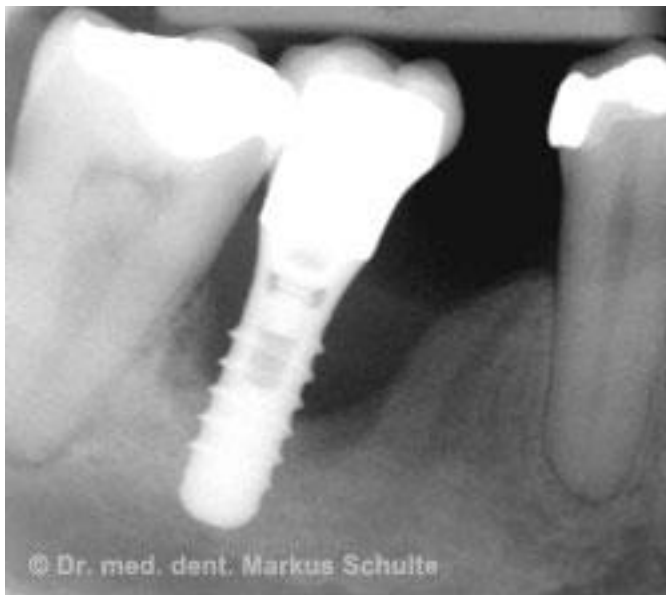Nach lokaler Betäubung wird das Zahnfleisch mit einem Mikro-Skalpell vorsichtig eröffnet und der von der Parodontitis befallene Knochen freigelegt. Die Knochentaschen werden sorgfältig von Entzündungsgewebe gesäubert. Es erfolgt eine Glättung der Zahnwurzeln, wobei Zahnstein und bakterielle Beläge entfernt werden (Root Planing). Die Knochenkrater werden nun – falls erforderlich – mit Knochenersatzmaterial (z.B. Bio-Oss) gefüllt und mit resorbierbaren Membranen aus Kollagen (z.B. Bio-Gide) abgedeckt und das Zahnfleisch mit dünnen Fäden schonend vernäht. Unter dem Schutz der Membran wird das Knochenersatzmaterial innerhalb mehrerer Monate in körpereigenen Knochen umgebaut. Durch die Fortschritte der Biotechnologie stehen heute parodontale **Wachstumsfaktoren** als gebrauchsfertiges Medikament zur Verfügung. Ein steriles Gel, das unter dem Handelsnamen **Emdogain®** angeboten wird, enthält bioaktive Proteine, die eine beschleunigte Regeneration von verloren gegangenen parodontalen Gewebe

(Knochen, Fasern, Zahnfleisch) bewirken. Nach der chirurgischen Revision der Zahnfleisch- und Knochentaschen wird Emdogain appliziert und das Zahnfleisch dicht vernäht. Bereits nach wenigen Wochen lässt sich oft schon eine Gewebeneubildung nachweisen.

Regenerative Verfahren wie GBR und GTR sowie der Einsatz von Emdogain sind heute wissenschaftlich anerkannte Methoden, die in unserer Praxis routinemässig angewandt werden.

Parodontal-Operationen werden normalerweise schmerzlos in örtlicher Betäubung (Lokalanästhesie) durchgeführt. Bei ängstlichen Patienten kann die **Lachgas-Analgesie** hilfreich sein.

Periimplantitis: Wenn die Parodontitis Implantate angreift



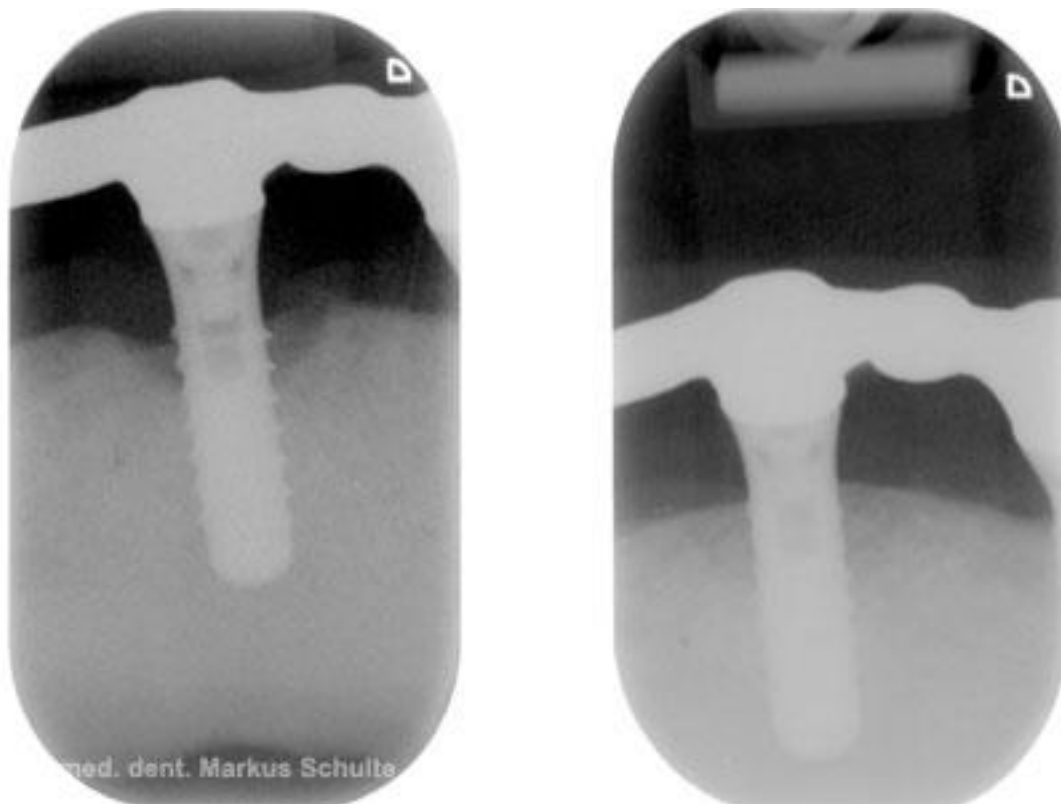
Schwere, fortgeschrittene Periimplantitis bei einer 39-jährigen Patientin im Röntgenbild. Die Entzündung hat bereits mehr als die Hälfte der ursprünglich vorhandenen Knochenhöhe um das Implantat zerstört. Eine chirurgische Entfernung des Implantats ist in einem solchen Fall unausweichlich.

Die Periimplantitis ist eine chronische bakterielle Infektion, die den Knochen um ein Implantat angreift. Sie verläuft ganz ähnlich, wie die Parodontitis. Auch die Risikofaktoren sind die gleichen: Schlechte Mundhygiene, Rauchen, genetische Veranlagung spielen eine entscheidende Rolle. Bei von Parodontitis befallenen Zähnen ist das Risiko von Periimplantitis erhöht. Daher sollte eine allfällig vorhandene Parodontitis behandelt werden, bevor Implantate gesetzt werden.

Da die Periimplantitis, genau wie die Parodontitis, meist völlig **schmerzfrei** verläuft und in relativ kurzer Zeit viel Knochen zerstören kann, ist eine **Früherkennung** besonders wichtig. Aus diesem Grund sollten alle Implantate in regelmässigen Abständen auch mit **Röntgen-Aufnahmen** kontrolliert werden.

Wenn ein Implantat von der Periimplantitis befallen ist, hilft nur ein kleiner chirurgischer Eingriff. Wie bei der chirurgischen Parodontalbehandlung wird das Zahnfleisch um das

Implantat eröffnet und das Implantat freigelegt. Nach Entfernung des Entzündungsgewebes wird die Implantatoberfläche vorsichtig mit Spezialinstrumenten gereinigt. Ein spezielles Pulverstrahlgerät mit Glycin-Pulver kann hier gute Dienste leisten. Eine Entkeimung der Implantatoberfläche ist auch mit dem Laser möglich. Anschliessend kann in geeigneten Fällen eine Regeneration des verlorenen Knochens mit der GBR / GTR – Technik angestrebt werden. Nicht mehr vom Knochen bedeckte raue Implantatoberflächen werden glatt poliert, damit sich bakterielle Beläge nicht so leicht anheften können.



Regenerative Behandlung einer Periimplantitis: Links der schüsselförmige Knochendefekt, rechts, 9 Monate später, die ausgeheilte Situation. Der das Implantat umgebende Knochen ist vollständig regeneriert.

Nachsorge (Recall)

Eine Heilung der Parodontitis ist, wie wir in diesem Kapitel erläutert haben, durchaus möglich. Allerdings bedarf die ausgeheilte Parodontitis einer engmaschigen Kontrolle, da die Erkrankung – je nach Immunabwehr und Verhalten des Patienten – zum Rückfall (Rezidiv) neigt.

Nach der aktiven Behandlungsphase wird daher der Parodontalpatient in der Nachsorge (geläufig ist auch der amerikanische Begriff „Recall“) regelmässig zu Kontrollsitzen bei der Dentalhygienikerin aufgeboten. Je nach Schwere des Krankheitsbildes, individueller Mundhygiene und parodontaler Resistenz kann der Abstand zwischen zwei Recall-Sitzungen 2-6 Monate betragen. Langzeitstudien belegen, dass die professionelle Betreuung und Überwachung des Parodontalpatienten nach der Behandlung den eigentlichen Schlüssel zur Aufrechterhaltung des Behandlungsergebnisses darstellt. In unserer Praxis versuchen wir, dieses Erkenntnis umzusetzen, indem wir alle Parodontalpatienten einer besonders engmaschigen und detaillierten Kontrolle mit

regelmässiger Erhebung der Mundhygiene-Indizes und Zahnfleisch-Taschenmessung unterstellen. Weitere Informationen zum Thema [Prophylaxe und Mundhygiene](#).

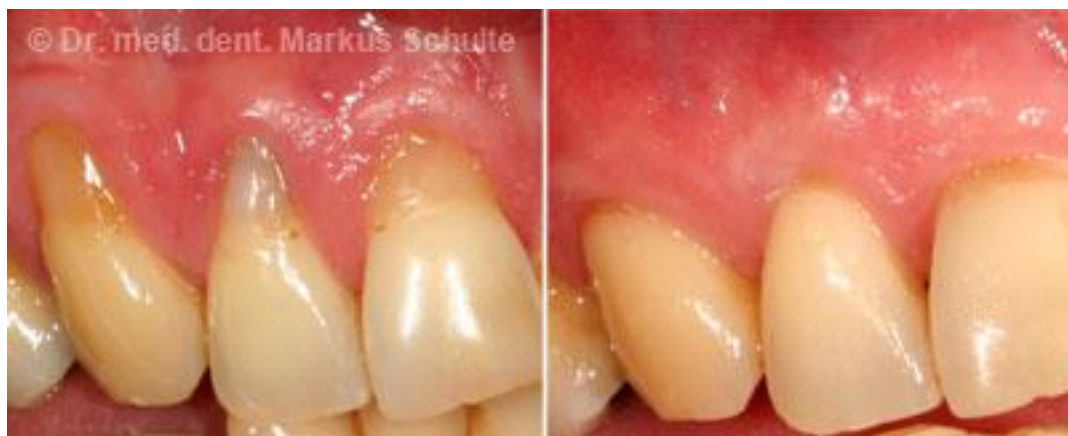Die rot-weiße Ästhetik: Schönes Zahnfleisch für schöne Zähne

Einleitung

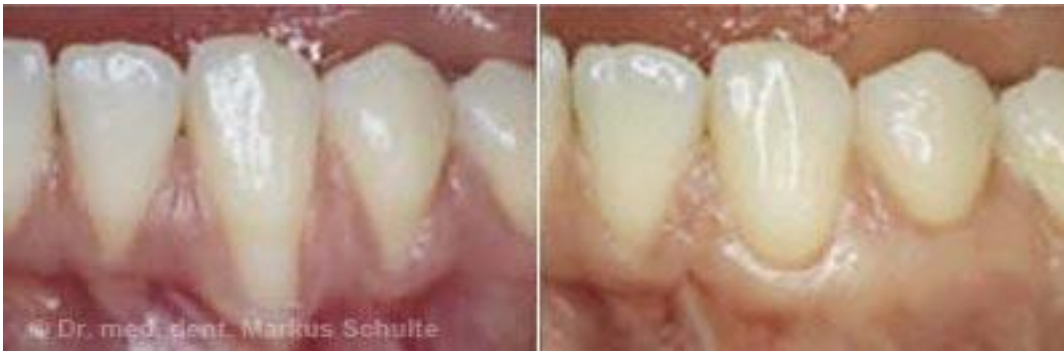Ein schönes Lächeln entsteht aus einem harmonischen Miteinander von Zähnen und Zahnfleisch. Abweichungen von der Norm wie z.B. ein deutlich sichtbarer Zahnfleischrückgang (Rezession), ein asymmetrischer Zahnfleischverlauf oder zu viel sichtbares Zahnfleisch (Gummy Smile) können eine empfindliche Verschlechterung des kosmetischen Gesamtbildes bedeuten. Mit den mikrochirurgischen Techniken der sogenannten mukogingivalen Chirurgie gelingt es heute in vielen Fällen, Abhilfe zu schaffen.

Zahnfleischrezession: Wenn das Zahnfleisch zurückgeht

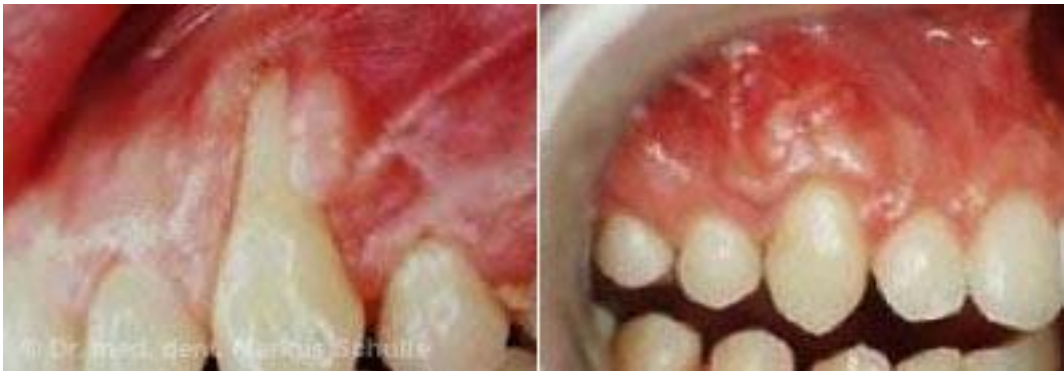Unter Zahnfleischrezession oder Gingiva-Rezession versteht man einen lokalisierten Zahnfleischwund. Dieser Zahnfleischrückgang wird durch besonders dünnes, empfindliches Zahnfleisch begünstigt und oft auch durch falsches Zähneputzen mit zu harten Bürsten verursacht. Im Gegensatz zur Parodontitis ist der Zahnfleischwund bei der Rezession nicht entzündungsbedingt. Die Behandlung der Rezession erfolgt durch mikrochirurgischen Zahnfleisch-Aufbau mit und ohne Zahnfleisch-Transplantate.



Zahnfleisch-Rückgang an den Oberkiefer-Frontzähnen. Dieser 34-jährigen Patient empfand seine langen freiliegenden Zahnhälse als ästhetisch störend. In diesem Fall wurden das Zahnfleisch an allen Frontzähnen gleichzeitig mit einem Bindegewebstransplantat vom Gaumen aufgebaut. Die Bilder zeigen die Situation vor und ein Jahr nach der Korrektur.

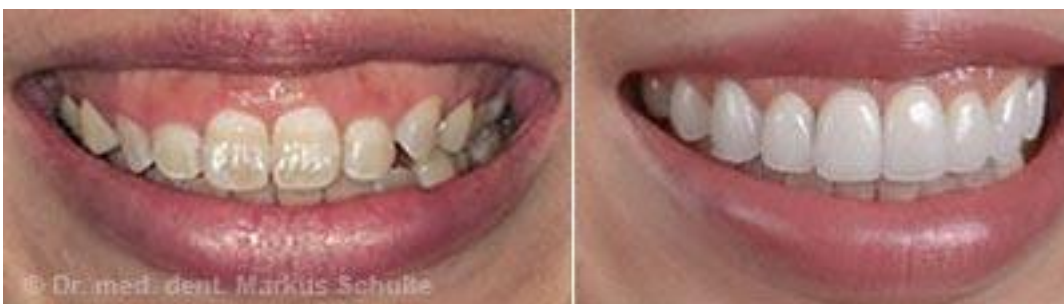

Zahnfleisch-Rezession an einem unteren Eckzahn. Aufbau mit Zahnfleisch-Transplantat



Eine Rezession am Eckzahn vor und nach Zahnfleischaufbau

Gummy Smile: Auch zuviel Zahnfleisch kann störend wirken



„Gummy Smile“ vor und nach mikrochirurgischer Kronenverlängerung und Behandlung mit Keramik-Veneers

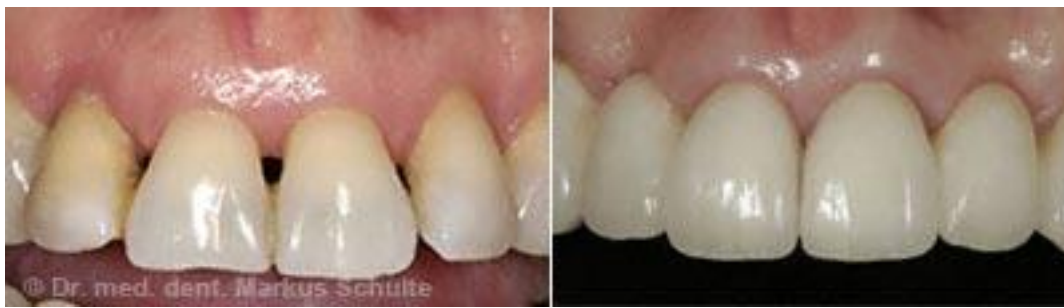„Gummy Smile“ ist der englische Fachausdruck für „Zahnfleisch-Lächeln“. Beim Gummy Smile zeigt der Patient beim Lächeln unverhältnismässig viel Zahnfleisch, was oft als ästhetisch störend empfunden wird. Mehrere Ursachen sind möglich: Oft bedeckt das Zahnfleisch einen zu grossen Anteil der Zahnkronen und lässt sie zu kurz erscheinen. Manchmal liegt auch eine zu kurze Oberlippe oder ein zu langes Mittelgesicht vor. In vielen Fällen kann die ästhetische Parodontalchirurgie Abhilfe schaffen. In leichten Fällen von Gummy-Smile wird das überschüssige Gewebe schonend und schmerzfrei mit dem Laser entfernt und eine harmonische Zahnform wiederhergestellt. Wenn mehr Gewebe abgetragen werden muss, ist manchmal auch ein kleiner chirurgischer Eingriff erforderlich, um den Knochen unter dem Zahnfleisch optimal auszuformen.

Zahnfleischrückgang bei Parodontitis

Bei fortgeschrittener Parodontitis mit Knochenschwund kommt es zu sichtbarem Rückgang des Zahnfleisches. Die dadurch verursachten ästhetischen Probleme können mitunter gravierend sein: Zwischen den Zähnen werden unschöne schwarze Dreiecke sichtbar, zudem stören die zu langen Zähne und die freiliegenden braunen Wurzelanteile. Dazu kommen gelegentlich phonetische Behinderungen (Störung der Aussprache) da die Luft ungehindert zwischen den Schneidezähnen hindurchtritt.

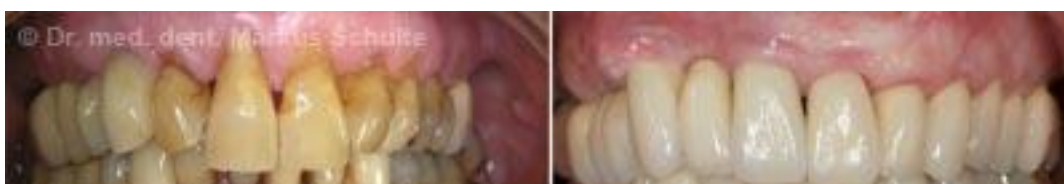Falls bereits zu viel Knochen verloren gegangen ist, kann man mit einem chirurgischen Zahnfleischaufbau meist keine verlässlichen Resultate mehr erzielen. In vielen Fällen können die „schwarzen Löcher“ jedoch durch eine Versorgung mit entsprechend gestalteten **Keramikkronen** oder **Veneers** geschlossen werden.

Fallbeispiel I aus unserer Praxis



49-jähriger Patient mit ausgeheilter Parodontitis. Die durch den Geweberückgang entstandenen schwarzen Löcher zwischen den Zähnen störten den Patienten sehr. Da ein chirurgischer Gewebeaufbau nicht mehr möglich war, konnte mit entsprechend geformten **Vollkeramik-Kronen** eine akzeptable Lösung geschaffen werden.

Fallbeispiel II aus unserer Praxis

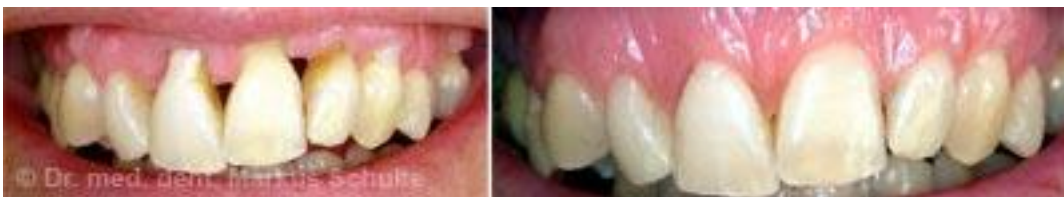

54-jährige Patientin mit ausgeheilter schwerer Parodontitis. Einige Zähne mussten mit Implantaten ersetzt werden. Die erheblichen Gewebsdefekte konnten wir teilweise mit Zahnfleischaufbauten (Transplantate) decken, eine prothetische Totalsanierung mit **Vollkeramikkronen** sorgt für ein ansprechendes Gesamtergebnis.

Zahnfleischmaske: Die abnehmbare Lösung

Bei grossen Zahnfleischdefekten, z.B. infolge einer fortgeschrittenen Parodontitis, ist eine herausnehmbare **Zahnfleischmaske** oft die einzige Lösung, um den gravierenden Rückgang von Zahnfleisch und Knochen optisch zu kaschieren. Nach Abdrucknahme wird im zahntechnischen Labor aus Kunststoff eine hauchdünne zahnfleischfarbene Maske angefertigt, die den Zähnen ganz präzise anliegt. Der Tragekomfort dieser Zahnfleisch-Maske, (auch „Epithese“ genannt), ist für den Patienten sehr gut. Auch werden Ästhetik und Phonetik (Aussprache) entscheidend verbessert. Zur Zahnreinigung kann die Maske einfach herausgenommen und anschliessend wiedereingesetzt werden.

Fallbeispiel für Zahnfleisch-Maske

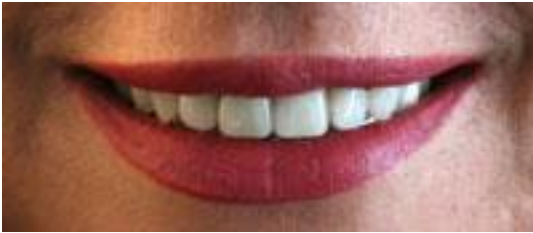
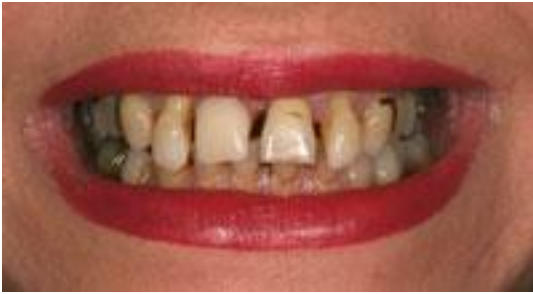
Starker Zahnfleischschwund infolge fortgeschrittener Parodontitis. Durch entsprechende Behandlung konnte die Parodontose zwar gestoppt werden, ein Aufbau des verloren gegangenen Gewebes war allerdings nicht mehr möglich. Die Patientin litt unter der kosmetischen Beeinträchtigung und beklagte ausserdem eine gestörte Aussprache durch den Luftdurchtritt zwischen den Schneidezähnen. Mit einer herausnehmbaren Zahnfleischmaske konnten wir das Problem zur Zufriedenheit der Patientin lösen.

Die Alternative: Zahnersatz mit Implantaten

In besonders schweren Fällen von Parodontitis mit erheblichem Knochen- und Zahnfleischschwund und schlechter Prognose der betroffenen Zähne ist es manchmal besser, diese rechtzeitig zu entfernen, um noch möglichst viel Kieferknochen zu erhalten. Die moderne Implantologie ermöglicht eine funktionelle und ästhetische Rehabilitation mit implantatgetragenen Zahnersatz.

Fallbeispiel aus unserer Praxis



49-jährige Patientin mit schwerer Parodontitis. Aufgrund der massiven ästhetischen und funktionellen Probleme erfolgte hier eine Totalsanierung: Alle Zähne im Oberkiefer wurden entfernt und durch eine feste [All-On-Four-Brücke auf Implantaten](#) ersetzt. Im Unterkiefer konnten wir die Zähne mit einer Parodontalbehandlung erhalten.

Fragen und Antworten zu Parodontitis

Ist es möglich, dass ich an Parodontitis leide, obwohl ich keinerlei Beschwerden habe?

Die Parodontitis verläuft im Gegensatz zur Karies meist völlig schmerzlos. Es gibt wohl häufig Anzeichen, wie z.B. Zahnfleischbluten. Aber selbst das ist nicht in allen Fällen ein zuverlässiges Symptom. Vor allem bei Rauchern, bei denen die Durchblutung der Mundschleimhaut deutlich reduziert ist, tritt oft trotz schwerer Parodontitis kein merkliches Zahnfleischbluten auf. Schmerzhaft wird die Erkrankung erst dann, wenn Sie schon sehr weit fortgeschritten ist. Dann können sich Vereiterungen (Abszesse) im Kiefer und am Zahnfleisch bilden. Bei starker Lockerung können die Zähne zudem beim Beissen Schmerzen verursachen.

Ich habe keinen sichtbaren Zahnfleisch-Schwund. Ist es trotzdem möglich, dass ich Parodontitis habe?

Bei der Parodontitis kommt es in jedem Fall zu einem Abbau des Zahnhalteapparates, also Knochen, Fasern und Zahnfleisch. Die Entzündung bewirkt aber gleichzeitig auch eine Schwellung des Gewebes, so dass ein sichtbarer Zahnfleischrückgang meist erst im fortgeschrittenen Stadium auftritt.

Mein Zahnfleisch geht in letzter Zeit stark zurück. Muss ich nun Angst haben, dass ich an Parodontose leide?

Zahnfleisch-Rückgang kann ein Symptom der Parodontitis sein. In vielen Fällen handelt es sich aber nur um eine sogenannte Zahnfleisch-Rezession, das heisst, das Zahnfleisch geht zurück ohne entzündliche Ursache, z.B. durch eine falsche Putztechnik. In jedem Fall sollte eine Untersuchung erfolgen, damit die Ursache des Zahnfleischschwundes ermittelt wird und eine geeignete Behandlung eingeleitet werden kann.

Ich bin starker Raucher und leide an Parodontose. Ist die Behandlung auch beim Raucher erfolgreich möglich?

Starke Raucher, die mehr als 10 Zigaretten am Tag rauchen, leiden weitaus häufiger an Parodontitis als Nichtraucher. Ausserdem ist der Behandlungserfolg oft nicht dauerhaft, wenn der Patient weiter raucht. Es ist daher dringend zu empfehlen, das Rauchen ganz aufzugeben.

Ist eine Parodontalbehandlung nicht sehr schmerzhaft? Ich habe gehört, dass dabei "alles aufgeschnitten" werden muss.

Alle Parodontalbehandlungen, von der dentalhygienischen Vorbehandlung bis hin zur chirurgischen Therapie, sind mit den üblichen örtlichen Betäubungen völlig schmerzlos. Wenn immer möglich, versuchen wir heute, ganz auf das „Aufschneiden“, also auf die chirurgische Behandlung, zu verzichten. Dank moderner Methoden wie z.B. gezielter Antibiotika-Einsatz und Laser, ist die konservative Behandlung (ohne Chirurgie) oft erfolgreich.

Wird die Behandlung der Parodontitis von der Krankenkasse übernommen?

Die Krankenpflege-Leistungsverordnung des Krankenversicherungs-Gesetzes (KVG) sieht eine Leistungspflicht der Krankenkassen im zahnärztlichen Bereich nur bei angeborenen oder unvermeidlichen Erkrankungen vor. Unter den Parodontalerkrankungen sind als solche nur die seltenen Formen der bei Kindern und Jugendlichen auftretenden präpubertären und juvenilen Parodontitis definiert. Alle anderen Parodontalbehandlungen werden von der gesetzlichen Krankenkasse nicht übernommen.

Ist Parodontitis heilbar?

Dank der modernen Diagnose- und Therapiemethoden, über die wir heute verfügen, kann die Zerstörung des Zahnhalteapparates in den meisten Fällen gestoppt werden, wenn der Patient gut mitarbeitet (Mundhygiene, Rauchen etc.). In vielen Fällen kann mit regenerativen Techniken auch bereits verlorengegangenes Gewebe wieder aufgebaut werden.

Ich habe häufig Mundgeruch. Kann das einen Zusammenhang mit meinem Zahnfleisch haben?

Über 90% aller Fälle von Mundgeruch haben eine orale d.h. im Mund befindliche Ursache. Parodontalerkrankungen spielen dabei eine wichtige Rolle, da bei der bakteriellen Zersetzung von Eiweiss-Stoffen in den Zahnfleischtaschen übelriechende Gase freigesetzt werden. Patienten mit Mundgeruch sollten daher zuerst den Zahnarzt aufsuchen.

Mit welchen Kosten muss ich bei einer Parodontose-Behandlung rechnen?

Die Kosten für Parodontalbehandlungen sind sehr variabel, je nach Anzahl der betroffenen Zähne und Typ der Behandlung. Für die zuerst immer durchgeführte nicht-chirurgische Initialbehandlung (Tiefenreinigung der Taschen, Wurzelglättung, ggf. Laser-Therapie und Antibiotika) muss man – je nach Umfang -mit Kosten zwischen Fr. 700.- und Fr. 3'000.- rechnen. Falls zusätzlich eine chirurgische Parodontalbehandlung nötig ist, sind die Kosten in der Regel im Bereich von Fr. 2'000.- bis Fr. 6'000.-, je nach Anzahl der zu behandelnden Zähne.

Wie sind die Erfahrungen und Erfolgsraten bei der Behandlung der Parodontitis bzw. Parodontose?

Die Erfahrungen mit den heute verfügbaren Behandlungsmethoden sind überwiegend positiv. In den meisten Fällen kann die Parodontose dauerhaft gestoppt werden. Der Erfolg der Behandlung hängt aber entscheidend vom Verhalten des Patienten ab. Besonders wichtig ist die Vermeidung von Risikofaktoren: Einhaltung einer perfekten Mundhygiene und ein Nichtrauchen sind die Schlüssel für bleibende parodontale Gesundheit.